

3. *Иваницкий А. В., Алекян Б. Г.* // Всесоюзный съезд рентгенологов и радиологов, 1-й: Тезисы докладов. — Москва — Обнинск, 1984. — С. 175—176.
4. *Петросян Ю. С., Алекян Б. Г., Иваницкий А. В.* // Вестн. рентгенол., 1984. — № 3. — С. 56—60.
5. *Петросян Ю. С., Иваницкий А. В., Алекян Б. Г.* и др. // Грудная хир., 1984. — № 1. — С. 34—39.
6. *Anderson R. H., Becker A. E., Lucchese F. E.* et al. // Morphology of Congenital Heart Disease: Angiocardigraphic, Echocardiographic and Surgical Correlation. — London, 1983. — P. 84—100.
7. *Bargeron L. M., Elliott L. P., Soto B.* et al. // Circulation. — 1977. — Vol. 56. — P. 1075.
8. *Bargeron L. M.* // Cardiovasc. Clin. — 1981. — Vol. 11. — P. 275—281.
9. *Elliott L. P., Bargeron L. M., Bream P. R.* et al. // Circulation. — 1977. — Vol. 56. — P. 1084.
10. *Lincoln C., Hasse J., Anderson R. H.* et al. // Amer. J. Cardiol. — 1976. — Vol. 38. — P. 344—351.
11. *Sansa M., Tonkin I. L., Bargeron L. M. Jr., Elliott L. P.* // Ibid. — 1979. — Vol. 44. — P. 88—95.
12. *Santamarina H., Soto B., Cebollos R.* et al. // Amer. J. Roentgenol. — 1983. — Vol. 141. — P. 273—281.
13. *Soto B., Becker A., Moulart A.* et al. // Brit. Heart J. — 1980. — Vol. 43. — P. 332—343.

Поступила 02.04.85

AXIAL CINEANGIOCARDIOGRAPHY IN THE DIAGNOSIS OF COMPLEX FORMS OF COMPLETE TRANSPOSITION OF THE GREAT VESSELS

B. G. Alekyan

The results of angiocardiology of 27 patients with complex forms of complete transposition of the great vessels were studied. The examination was conducted with the use of special axial X-ray views: "4 chambers" and "long axis". The patients' ages ranged from 12-days to 16 years. Ventricular septal defects and various obstructions of the left-ventricular outflow tract were encountered in 21 patients. Six patients with transposition had large defects in the interventricular septum. The angiocardiological semeiotics of various types of ventricular septal defects and obstructions of the left-ventricular outflow tract are discussed in detail. The advantages of axial leads over the standard X-ray leads in the diagnosis of complex forms of transposition of the great vessels are proved. A program of radiosurgical examination of patients with transposition is suggested.

УДК 616.126.52-089.166-06:616.127-085.38.015.2:615.832.9]-039.71

Ю. И. Малышев, В. Л. Коваленко, М. Ю. Малышев, А. С. Ярыгин, В. Е. Захаров, С. Ю. Кипарисов

ЗАЩИТА МИОКАРДА С ПОМОЩЬЮ РЕТРОГРАДНОЙ КОРОНАРНОЙ ПЕРФУЗИИ ХОЛОДНОЙ КРОВЬЮ ПРИ ХИРУРГИЧЕСКОЙ КОРРЕКЦИИ ПОРОКОВ АОРТАЛЬНОГО КЛАПАНА

Челябинский межобластной кардиохирургический центр (научный руководитель — проф. Ю. И. Малышев)

Обеспечение защиты миокарда при хирургическом лечении пороков аортального клапана является наиболее сложным в кардиохирургии [3—5]. Связано это, во-первых, с тем, что поле оперативной деятельности хирурга находится в непосредственной близости от устьев коронарных артерий, что затрудняет доставку кардиоплегического раствора к миокарду, а, во-вторых, миокард левого желудочка сердца легко подвергается ишемии из-за его резкой гипертрофии и вследствие этого нарушения субэндокардиального кровообращения.

Наиболее распространенным способом защиты миокарда при коррекции пороков аортального клапана является периодическое введение бескровного или на основе крови кардиоплегическо-

го раствора в селективно канюлированные коронарные артерии [5, 8, 17]. Однако этот способ имеет существенные недостатки. Во-первых, неизбежен определенный ишемический период при еще фибриллирующем или сокращающемся сердце, необходимый для вскрытия корня аорты и канюляции коронарных артерий [3]; во-вторых, положение коронарных канюль требует прекращения оперативных действий хирурга, что удлиняет время окклюзии аорты [3]; в-третьих, при прямой канюляции коронарных артерий существует реальная опасность их травмы [18], с чем некоторые авторы [11, 12, 18] связывают развитие проксимальных стенозов коронарных артерий в позднем послеоперационном периоде, ведущих к тяжелой ишемии миокарда

и требующих аортокоронарного шунтирования.

Во избежание указанных недостатков и опасностей некоторые хирурги предпочитают использовать для защиты миокарда при коррекции пороков аортального клапана ретроградную перфузию сердца [16, 20], идея которой возникла давно.

Первая работа с указанием на возможность ретроградного кровообращения сердца относится к 1898 г. Автор ее Pratt проводил эксперименты, в которых ему удавалось поддерживать сокращение деваскуляризованного сердца кошки на протяжении 90 мин, перфузируя коронарный синус.

До развития искусственного кровообращения и операций на открытом сердце идея ретроградной перфузии использована Beck и соавт. в 1948 г. при хирургическом лечении ишемической болезни сердца. Операция артериализации венозного коронарного синуса получила название Beck-2 [13].

С развитием хирургии открытого сердца ретроградная перфузия начала применяться для поддержания кровоснабжения миокарда при манипуляциях на аортальном клапане [2]; хирурги стремились поддержать сердце в сокращающемся состоянии фактически при нормотермии. Несмотря на отдельные удовлетворительные результаты [2], в целом защита миокарда с помощью ретроградной перфузии была признана непригодной [19]. Это объясняется тем, что при ретроградной перфузии только 20—25 % общего тока крови, подаваемого в коронарный синус, являются питающими, т. е. проходящими через капиллярное ложе [13, 20], а остальная часть сбрасывается в полости сердца по венозным анастомозам, минуя капилляры. В условиях высокой температуры и сохраненной механической активности такой кровоток не может обеспечить потребность сердца в кислороде [20].

С появлением фармакологической холодовой кардиоплегии, при которой потребление кислорода миокардом резко снижается путем быстрого прекращения электромеханической активности и снижения температуры, интерес к ретроградной перфузии сердца вновь повысился [9, 20], поскольку при таких условиях перфузия оказалась вполне достаточной для обеспечения миокарда кислородом.

В работах 70—80-х годов, касающихся ретроградной перфузии, в качестве перфузата используется оксигенированный кристаллоидный раствор с температурой 4—6 °С и pO_2 400—600 мм рт. ст. При использовании такого варианта ретроградной перфузии в эксперименте [7] и клинике [16] получены хорошие результаты.

В литературе мы не встретили сообщений о введении в коронарный венозный синус при ретроградной перфузии холодной (8—10 °С) оксигенированной крови. Возможно, это связано с распространенным мнением, согласно которому охлаждение крови приводит к прекращению диссоциации оксигемоглобина, вследствие чего кислородно-связывающей средой является плазма с физически растворенным в ней кислородом [1]. В результате этого холодная кровь не имеет преимуществ перед оксигенированным кристаллоидным раствором. Однако, по данным F. Catiella и соавт., наоборот, защита миокарда холодной кровью предпочтительна именно в связи с большей кислородной емкостью за счет участия оксигемоглобина в поддержании аэробных процессов в миокарде [10].

В настоящей работе мы попытались выявить возможности ретроградной перфузии холодной кровью в кислородном снабжении миокарда с помощью контроля потребления кислорода и оценить эффективность ретроградного введения холодной крови как метода защиты миокарда на основании клинических, лабораторных и морфологических критериев.

Материал и методы

С июля 1983 по апрель 1985 г. произведены 62 операции по поводу пороков аортального клапана в условиях искусственного кровообращения (ИК), при которых защита миокарда осуществлялась с помощью постоянной ретроградной перфузии сердца холодной кровью. Среди пациентов было 38 мужчин и 24 женщины в возрасте от 14 до 62 лет (преобладали лица старше 40 лет). Лишь 23 из 62 больных имели III функциональный класс по NYHA, остальные — IV функциональный класс, как правило, с митрализацией порока.

Выполнены следующие хирургические вмешательства: изолированное протезирование аортального клапана (23), протезирование аортального клапана и митральная комиссуротомия (13), протезирование аортального клапана и пластика митрального клапана (1), двухклапанное протезирование (18), пластические операции на аортальном клапане — уши-

вание фенестрированной створки, устранение подклапанного стеноза (4). В подавляющем числе наблюдений коррекцию порока митрального клапана осуществляли из левопредсердного доступа также в условиях ретроградной перфузии. Длительность пережатия аорты колебалась от 25 до 155 мин. Для анестезии в большинстве случаев применяли сочетание ингаляционных анестетиков (эфира, закиси азота, фторотана) с фентанилом в умеренных дозах (6—7 мкг/кг в час).

ИК проводили аппаратом ИСЛ-4 с противочечно-пузырьковым оксигенатором от АИК-5М. Уровень системной гипотермии был, как правило, в пределах 23—25 °С.

Для осуществления ретроградной перфузии с помощью катетера Фолея канюлировали коронарный венозный синус. Охлажденную до 8—10 °С кровь (показатель гематокрита 0,22—0,26) непрерывно вводили с помощью насоса АИК из оксигенатора в коронарный синус под давлением не выше 60 мм рт. ст. Контроль за адекватностью перфузии интроскопически проводили путем измерения температуры вводимой крови и миокарда в мониторингном режиме, наблюдения за электро-механической активностью сердца и темпом излияния перфузата из устьев коронарных артерий. Для быстрого прекращения электро-механической активности сердца в приводящую магистраль кардиоплегического насоса однократно вводили 10—15 ммоль хлорида калия в начале коронарной перфузии. Последнюю считали адекватной, если температура миокарда снижалась до 12—16 °С, электро-механическая активность отсутствовала и из коронарных артерий непрерывно поступала кровь. Перикардальное охлаждение сердца осуществляли с помощью ледяного физиологического раствора только в начале ретроградной перфузии для максимально быстрого снижения температуры миокарда и прекращения электро-механической активности. С целью определения роли ретроградной перфузии в кислородном снабжении миокарда в притекающей к коронарному синусу и оттекающей из коронарных артерий крови определяли процент насыщения гемоглобина кислородом и напряжение кислорода в плазме.

В послеоперационном периоде об адекватности защиты миокарда судили по потребности в длительной инотропной стимуляции сердца, содержанию в плазме через 15—18 ч после операции креатинфосфокиназа — КФК (определение по методике Лахема), аспарагиновой трансаминазы — АСТ (определение по методу Райтмана и Френкеля). В динамике изучали также морфологические изменения в интраоперационных биоптатах миокарда левого желудочка и правого предсердия. При этом наряду с обычными применяли и специальные окраски, в том числе суданом черным для выявления липидов, реактивом Шиффа после окисления йодной кислотой (ШИК-реакция с ферментативным контролем) на гликоген. Гистохимическими методами в криостатных срезах измеряли активность сукцинатдегидрогеназы (СДГ), лактатдегидрогеназы (ЛДГ), НАД·Н- и НАДФ·Н-диафоразы. В качестве акцептора электронов использовали нитро-ТС.

Для повышения достоверности результатов активность КФК и АСТ определяли в те же сроки для сравнения у 20 взрослых больных,

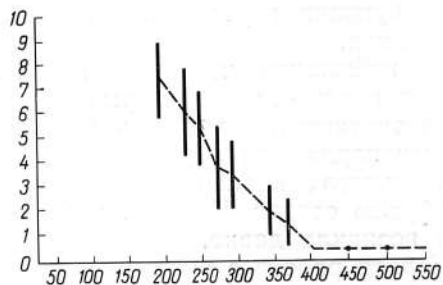


Рис. 1. Степень десатурации HbO_2 в зависимости от напряжения кислорода в притекающей к миокарду крови.

По оси абсцисс — pO_2 притекающей к миокарду крови (в мм рт. ст.); по оси ординат — различия содержания HbO_2 в притекающей и оттекающей от миокарда крови (в %, $M \pm \sigma$).

которым произведены различные операции в условиях ИК на работающем сердце без пережатия аорты. Активность КФК и АСТ более 2 стандартных (сигмальных) отклонений от средней активности ферментов в контроле считали показателем повреждения миокарда [6].

Результаты и обсуждение

В результате определения кислородного градиента между кровью из оксигенатора и оттекающей из коронарных артерий установлено снижение оксигенации в последней, что свидетельствует о кислородснабжающей функции ретроградной перфузии. Интересно, что при очень высоком напряжении кислорода в плазме (более 400 мм рт. ст.), притекающей к коронарному синусу, градиент оксигемоглобина отсутствует. Вероятно, при сниженной (12—16 °С) температуре и отсутствии электро-механической активности сердца потребность в кислороде миокарда может быть целиком удовлетво-

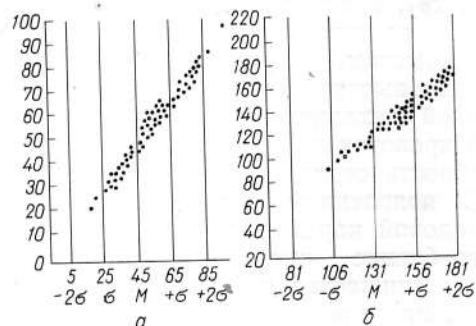


Рис. 2. Распределение уровней послеоперационного выброса ферментов по сравнению с контролем.

По оси абсцисс: M — средняя активность ферментов в контроле (а — КФК в ед/л; б — АСТ в ед/мл), $\pm \sigma$ — границы сигмальных отклонений; по оси ординат — абсолютная активность ферментов у оперированных больных (в тех же единицах).

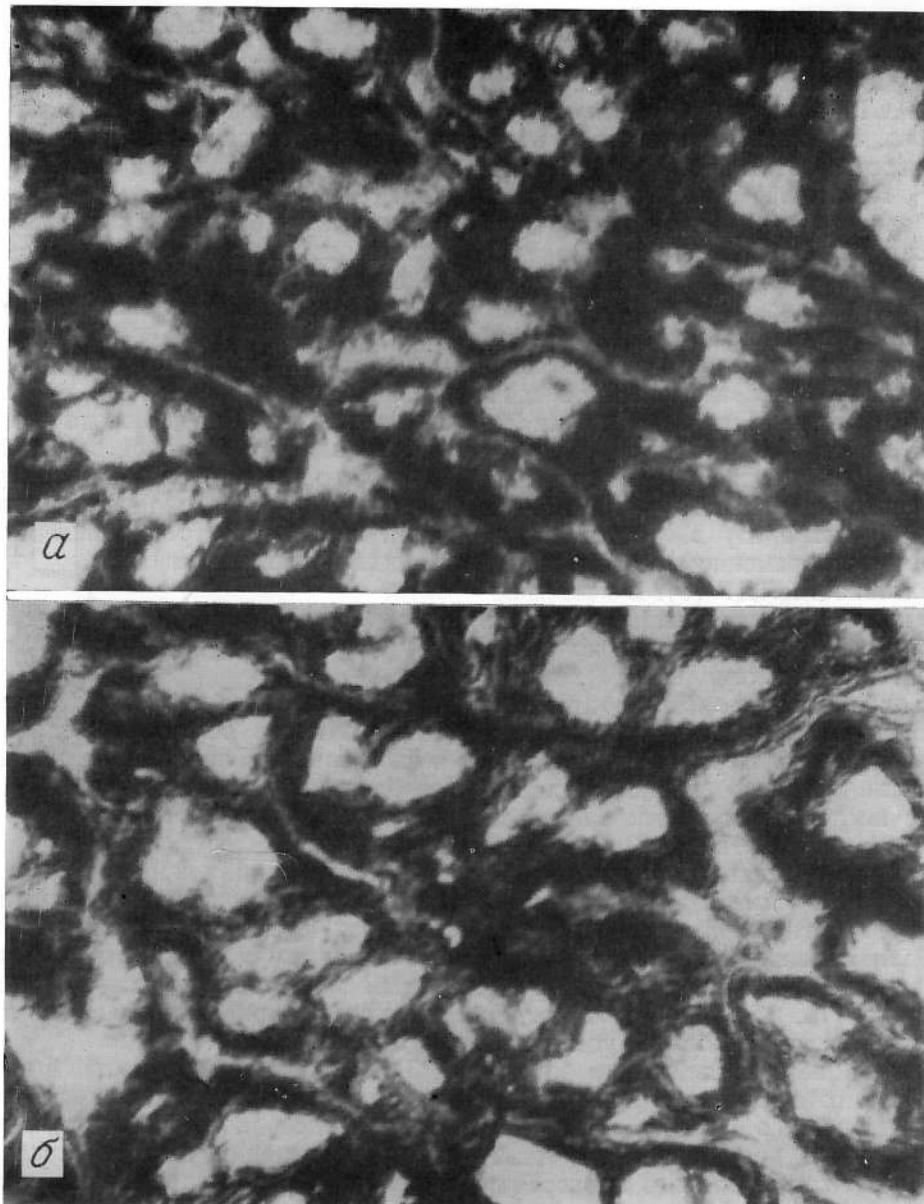


Рис. 3. Распределение активности СДГ в структурах миокарда левого желудочка до (а) и после (б) 2-часовой аортальной окклюзии, во время которой проведена ретроградная перфузия холодной кровью.
Реакция с нитро-ТС. Ув. 280.

рена за счет физически растворенного в плазме кислорода. В то же время снижение pO_2 притекающей крови приводит к вовлечению в снабжение кислородом оксигемоглобина. На рис. 1 представлена зависимость между pO_2 притекающей к миокарду крови и градиентом по оксигемоглобину (HbO_2) между притекающей к миокарду и оттекающей от него кровью. Несмотря на низкую температуру и отсутствие электромеханической активности мио-

карда, потребление кислорода, как и диссоциация HbO_2 , продолжается. При этом пограничным значением pO_2 притекающей к миокарду крови, ниже которого начинается диссоциация HbO_2 , является 400 мм рт. ст.

Исследование послеоперационного плазменного выброса ферментов КФК и АСТ показало хорошее качество защиты миокарда. У большинства пациентов не обнаружено превышения средней контрольной величины более чем

на одно сигмальное отклонение. Лишь у 2 больных уровень КФК был повышен до 88 и 100 ед/л (рис. 2), а активность АСТ не выходила за допустимые пределы. Признаков сердечной недостаточности у этих 2 больных не отмечено. Причиной повышения уровня КФК выше допустимого могло быть повреждение ЦНС вследствие нарушения мозгового кровообращения, признаки чего имелись.

Результаты морфологического изучения биоптатов миокарда также показали вполне удовлетворительное качество его защиты. Известно, что кислородное голодание миокарда ведет к снижению интенсивности гистохимических реакций на СДГ, НАД·Н- и НАДФ·Н-дисфоруазу в кардиомиоцитах при одновременном возрастании в них активности ЛДГ [1]. В наших наблюдениях существенных изменений в распределении и содержании конечных продуктов гистохимических реакций на окислительно-восстановительные ферменты в структурах миокарда после ретроградной перфузии холодной кровью не выявлено (рис. 3). О достаточном кислородном обеспечении миокарда свидетельствовала и сохранность запасов гликогена в миоцитах.

Необходимо отметить, что сохранение активности ферментов аэробного метаболизма зарегистрировано в срезах биоптатов правого предсердия. Установлено [14, 15], что этот отдел сердца является наиболее уязвимым, так как на него воздействует больше согревающих факторов (наличие венозных канюль, отсутствие наружного охлаждения и др.). Считается даже, что по биоптатам правого предсердия нельзя составить объективную картину состояния левого желудочка, так как в срезах предсердия миокард всегда менее сохранен [14, 15]. Авторы указанных работ достигают корреляции между морфологической картиной биоптатов правого предсердия и левого желудочка только путем поддержания низкой температуры в предсердии с помощью специальных приспособлений. При постоянной ретроградной перфузии обеспечение качественной защиты миокарда правого предсердия без специальных мероприятий, направленных на его охлаждение, является дополнительным преимуществом данного метода по сравнению с периодическим введением кардиоплегического

раствора. Мы не наблюдали выраженных нарушений предсердной и атрио-вентрикулярной проводимости в постокклюзионном периоде, что также подтверждает сохранность предсердного миокарда и проводящей системы сердца.

Ни одному больному в постперфузионном периоде не потребовалась длительная инотропная стимуляция сердца или внутриаортальная контрпульсация.

Осложнений при ретроградной перфузии сердца не отмечено. В 3 случаях мы столкнулись с невозможностью проведения ретроградной перфузии из-за трудности канюляции коронарного синуса и в связи с чем вынуждены были перейти на традиционный путь введения кардиоплегического перфузата.

Выводы

1. Разведенная и охлажденная до 8—10°C кровь является кардиоплегической средой с наиболее высокой кислородной емкостью за счет HbO₂. Низкая температура не препятствует его диссоциации.

2. Ретроградная коронарная перфузия холодной кровью обеспечивает адекватную доставку кислорода к оставленному сердцу, осуществляя тем самым качественную защиту миокарда за счет сохранения процессов аэробного метаболизма.

3. Важным преимуществом ретроградной перфузии сердца является защита предсердного миокарда, что ведет к уменьшению частоты случаев нарушения ритма и предсердной проводимости в постокклюзионном периоде.

ЛИТЕРАТУРА

1. Кабидзе Т. С. Морфофункциональные критерии оценки способов сохранения жизнеспособности сердца. Тбилиси, 1982.
2. Лиллехай У., Готт В., Селлерс Р. и др. — В кн.: Искусственное кровообращение: Пер. с англ. М., 1960, с. 409—427.
3. Малышев М. Ю., Игнатов В. Ю., Захаров В. Е., Круглякова Н. Н. — В кн.: Хирургическое лечение заболеваний сердца и сосудов. Челябинск, 1984, с. 24—25.
4. Пороки аортального клапана / Цукерман Г. И., Бураковский В. И., Голиков Г. Т., Семеновский М. Л. М., 1972.
5. Цукерман Г. И., Семеновский М. Л., Быкова В. А. и др. — В кн.: Достижения и актуальные проблемы современной хирургии сердца и сосудов. М., 1982, с. 96—101.
6. Baur H. R., Peterson Th. A., Arnar O., Can-

- no B. G. — Ann. thorac. Surg., 1981, vol. 31, p. 36—44.
7. *Bolling St. F., Flaherty J. T., Bulkley B. H.* et al. — J. thorac. cardiovasc. Surg., 1983, vol. 86, p. 659—666.
 8. *Bomfim V., Kaiser L., Olin Ch.* — Scand. J. thorac. cardiovasc. Surg., 1978, vol. 12, p. 213—220.
 9. *Brown A. H., Niles N. R., Braimbridge M. V.* et al. — Arch. Surg., 1972, vol. 105, p. 622—627.
 10. *Catinella Fr. P., Cunningham J. N., Knopp Ed. A.* et al. — Chest, 1983, vol. 83, p. 652—654.
 11. *Chawla S. K., Najafi H., Javid H.* et al. — Ann. thorac. Surg., 1977, vol. 23, p. 135—138.
 12. *Chiu R. Ch.* — Ibid., 1984, vol. 37, p. 439.
 13. *Hochberg M. S., Austen W. G.* — Ibid., 1980, vol. 29, p. 578—587.
 14. *Kyösola K., Rechart L., Merikallio E.* et al. — Ann. clin. Res., 1983, vol. 15, p. 156—163.
 15. *Lindal S., Myklebust R., Sorlie D.* et al. — Scand. J. thorac. cardiovasc. Surg., 1983, vol. 17, p. 109—119.
 16. *Menasche Ph., Kural S., Fauchet M.* et al. — Ann. thorac. Surg., 1982, vol. 34, p. 647—658.
 17. *Olin Ch., Bomfim V.* — Scand. J. thorac. cardiovasc. Surg., 1979, vol. 13, p. 221—225.
 18. *Sethi G. K., Scott S. M., Takaro T.* — J. thorac. cardiovasc. Surg., 1979, vol. 77, p. 760—767.
 19. *Shumway N. E.* — Ibid., 1959, vol. 38, p. 75—80.
 20. *Solorzano J., Taitelbaum G., Chiu R. C.-J.* — Ann. thorac. Surg., 1978, vol. 25, p. 201—208.

Поступила 24.07.85

MYOCARDIAL PROTECTION BY MEANS OF RETROGRADE CORONARY PERFUSION WITH COLD BLOOD IN SURGICAL CORRECTION OF AORTIC VALVE ANOMALIES

Yu. I. Malyshev, V. L. Kovalenko, M. Ya. Malyshhev, A. S. Yarygin, V. E. Zakharov, S. Yu. Kiparisov

Retrograde perfusion of the heart with cold (8-10 °C) blood for myocardial protection in surgical correction of aortic valve anomalies was appraised on the basis of clinical, laboratory, and morphological studies. The data on 62 clinical cases showed retrograde perfusion to be highly effective in relation to myocardial protection through maintenance of processes of aerobic metabolism in the myocytes.

УДК 616.12-008.46-036.11-089:616.122/.123-089.86-07:616.127-091

К. А. Рогов, И. В. Мелемука, К. Л. Мелузов

УЛЬТРАСТРУКТУРА И ФУНКЦИЯ МИОКАРДА ПРИ БИВЕНТРИКУЛЯРНОМ ШУНТИРОВАНИИ СЕРДЦА В УСЛОВИЯХ ОСТРОЙ СЕРДЕЧНОЙ НЕДОСТАТОЧНОСТИ

ВНЦХ (дир. — акад. Б. В. Петровский) АМН СССР, Москва

Борьба с кардиогенным шоком, летальность от которого остается достаточно высокой, требует дальнейшего расширения исследований по совершенствованию методов вспомогательного кровообращения, способных временно заменять утраченную насосную функцию сердца [2, 5]. Наиболее сложным и в то же время эффективным методом лечения острой сердечной недостаточности (ОСН) является синхронное шунтирование левого и правого отделов сердца с помощью искусственных желудочков — бивентрикулярное шунтирование (БВШ). Оно позволяет поддерживать центральную гемодинамику при сочетанной (лево- и правожелудочковой) сердечной недостаточности [4, 6, 7]. Метод бивентрикулярного шунтирования изучается как в нашей стране, так и за рубежом, однако морфологическому аспекту уделяется мало внимания.

Целью настоящей работы являлись изучение ультраструктурных измене-


ний поврежденного миокарда в условиях БВШ и их оценка в сочетании с функциональными показателями сердечной деятельности.

Материал и методы

Эксперименты проведены на 22 беспородных собаках массой 18—40 кг. Под интубационным наркозом производили левостороннюю торакотомию с удалением V ребра. Контроль за гемодинамикой осуществляли измерением давления в полостях сердца, в аорте и нижней полой вене. Регистрировали ЭКГ и определяли КОС артериальной и венозной крови. ОСН моделировали поэтапным восходящим лигированием передней межжелудочковой артерии. Искусственные желудочки сердца типа «Модуль» подключали заблаговременно по схеме: левое предсердие — аорта и правое предсердие — легочная артерия. После регистрации ОСН, критериями которой считали снижение давления в аорте на 30—40 % от исходного уровня, повышение давления в левом предсердии выше 10—12 мм рт. ст., появление на ЭКГ отчетливых ишемических изменений в бассейне окклюзированной артерии, начинали БВШ. Объем кардиосинхронизированного шунтирования составлял 50—

ISSN 0017-4866

ГРУДНАЯ ХИРУРГИЯ



6/89

Москва • Медицина •